

University of Groningen

## Meer benauwdheid sinds de zwangerschap

Wiegman, Mirjam I.; Stekelenburg, Jelle; Steens, Remy; van Geffen, Wouter H.

*Published in:*  
 Medisch Contact

**IMPORTANT NOTE: You are advised to consult the publisher's version (publisher's PDF) if you wish to cite from it. Please check the document version below.**

*Document Version*  
 Publisher's PDF, also known as Version of record

*Publication date:*  
 2019

[Link to publication in University of Groningen/UMCG research database](#)

*Citation for published version (APA):*

Wiegman, M. I., Stekelenburg, J., Steens, R., & van Geffen, W. H. (2019). Meer benauwdheid sinds de zwangerschap. *Medisch Contact*, 22, 27. <https://www.medischcontact.nl/kennis-carriere/wat-ziet-u/wat-ziet-u-gezien/meer-benauwdheid-sinds-de-zwangerschap.htm>

### Copyright

Other than for strictly personal use, it is not permitted to download or to forward/distribute the text or part of it without the consent of the author(s) and/or copyright holder(s), unless the work is under an open content license (like Creative Commons).

### Take-down policy

If you believe that this document breaches copyright please contact us providing details, and we will remove access to the work immediately and investigate your claim.

Downloaded from the University of Groningen/UMCG research database (Pure): <http://www.rug.nl/research/portal>. For technical reasons the number of authors shown on this cover page is limited to 10 maximum.

Mirjam Wiegman

aios longziekten, Medisch Centrum  
Leeuwarden

prof. dr. Jelle Stekelenburg

gynaecoloog, Medisch Centrum  
Leeuwarden

Remy Steens

radioloog, Medisch Centrum  
Leeuwarden

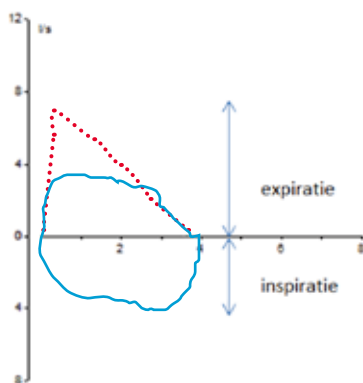
dr. Wouter van Geffen

longarts, Medisch Centrum  
Leeuwarden

Als uw casus wordt gepubliceerd, ontvangt u van ons het boek **Besturen in een doktersjas** van Marcel Levi.

# Meer benauwdheid sinds de zwangerschap

**E**en 22-jarige zwangere kwam op de poli longziekten wegens toename van dyspnée d'effort sinds de zwangerschap. Haar hele leven was zij al snel benauwd bij inspanning. Dit was altijd geduid als astma, maar astmamedicatie had nooit effect. Zij had een stridor en normaal vesiculair ademgeruis. Spirometrie liet een afgeplatte expiratie- én een afgeplatte inspiratie-curve zien waardoor we dachten aan een gefixeerde bovensteluchtwegobstructie. In overleg met patiënte kozen we ervoor – vanwege de zwangerschap – om eerst een bronchoscopie te verrichten. Dit lukte niet, zodat toch beeldvormend onderzoek werd verricht. Op de thoraxfoto was de laterale begrenzing van de trachea op het niveau van de aortaknop niet te volgen, wat tracheastenose suggereerde. Er werd een CT-scan van de thorax gemaakt. Daarop was een anatomische variant te zien met een arteriële vaatring. Deze vaatring was opgebouwd uit twee aortabogen. De linkeraortabog was hypoplastisch en



Spirometrie, flow volume curve. Blauw is de geblazen curve door patiënte, de rode stippellijn is normaal. Zowel de in- als de expiratoire curve is afgevlakt.

bestond uit een divertikel en een ligament (het divertikel van Kommerell en het ligamentum arteriosum). De rechteraortabog ging over in de aorta descendens. Uit de rechteraortabog ontsprongen ook de boogvaten; in een omgekeerde volgorde (*mirror-image branching*). Bij navraag bleek patiënte ook passageklachten te hebben.

Operatieve correctie tijdens de zwangerschap werd niet nodig bevonden. Zij beviel klinisch zonder respiratoire problemen van een gezond kind. Er waren geen aanwijzingen voor aangeboren afwijkingen bij het kind. Een halfjaar post partum is de vaatring operatief gecorrigeerd en patiënte maakt het inmiddels goed – de dyspneu is afgenomen. Een arteriële vaatring met compressie op mediastinale structuren is zeldzaam. De oor-

sprong ligt in een afwijkende embryologische ontwikkeling waardoor verschillende vaatafwijkingen kunnen ontstaan. Soms is operatieve correctie noodzakelijk, bijvoorbeeld bij klachten door compressie op trachea en oesofagus.<sup>1-3</sup> ■

#### contact

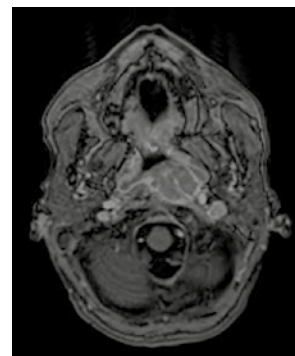
mirjam.wiegman@znb.nl  
cc: redactie@medischcontact.nl

#### Heeft u ook een interessante casus voor deze rubriek?

Stuur tekst (max. 300 woorden) en beeld naar redactie@medischcontact.nl.

De voetnoten vindt u bij deze casus op medischcontact.nl/gezien.

## Wat ziet u?

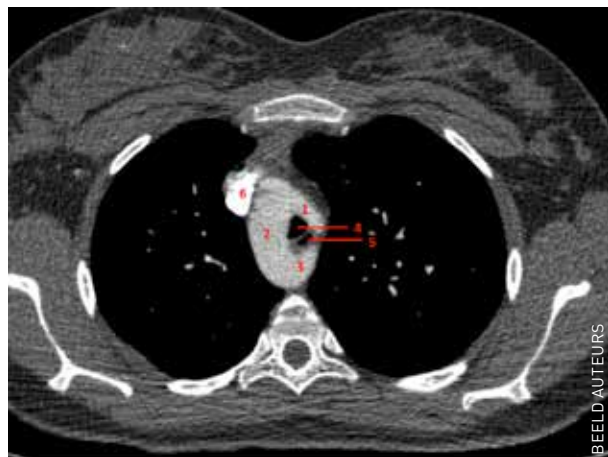

Een 51-jarige vrouw heeft pijn aan de linkerkant van hoofd en nek, en hoort minder met het linkeroor. Wat ziet u op de MRI van de hersenen?

U kunt reageren op [medischcontact.nl/watzietu](https://medischcontact.nl/watzietu).



Het antwoord vindt u volgende week in Medisch Contact.



CT-thorax: 1. truncus brachiocephalicus links waaruit de arteria carotis links en de arteria subclavia links ontspringen, 2. rechtszijdige arcus aortae, 3. divertikel van Kommerell, 4. trachea, 5. oesofagus, 6. vena cava superior.